



Ультрасонография головного мозга

Дата 17.07. 2015г.

ФИО, возраст пациента

Байдуков Марк
Владимирович
1мес. 25 дней

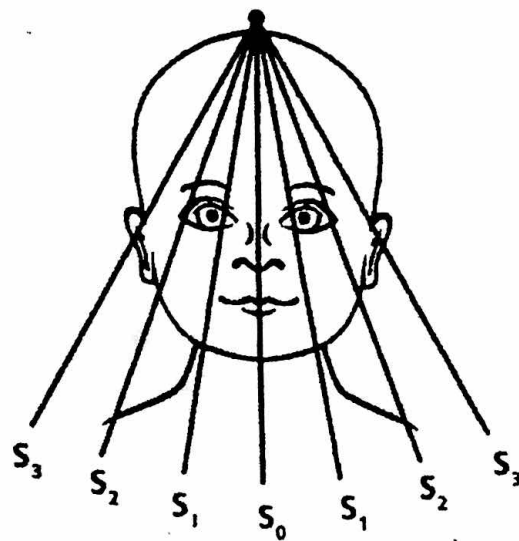
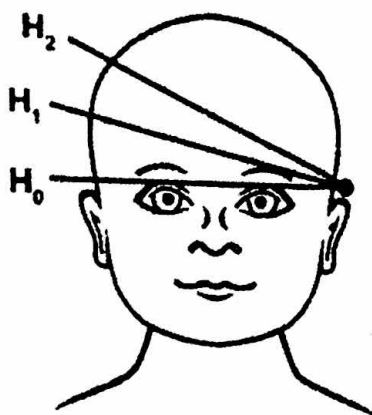
V3 7 мм

MS 46 мм

MD 47 мм

VLD 15 мм

VLS 19 мм



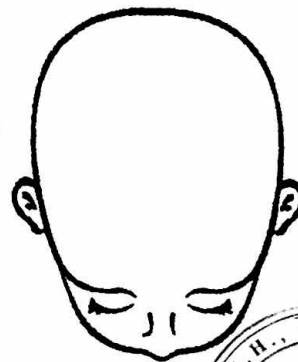
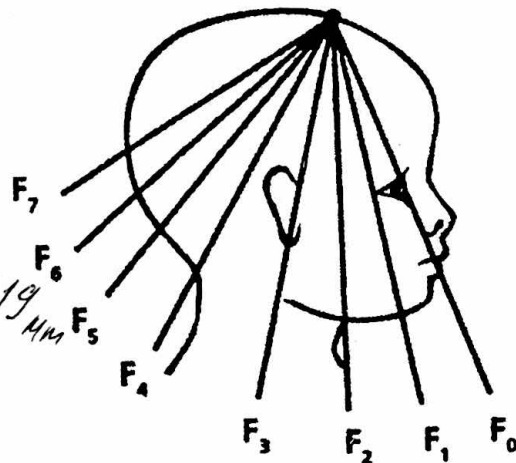
Височные рога
боковых желудочков:

S N

D N

Межполушарная щель: 11 мм x 19 мм

Субарахноидальные
пространства: У-



ЗАКЛЮЧЕНИЕ:

У-картина врожденной костеполовой
изменений, характеризующиеся
структурными атрофическими изменениями
корково-подкорковой локализации (супра-
тенториально). Признаков внутричерепной
гипертензии нет. Прогноз в отношении
качества будущей жизни сомнительный.
Необходимо регулярное наблюдение
ребенка, контроль →